



anses

COCCIDIES ET COCCIDIOSES DU POULET

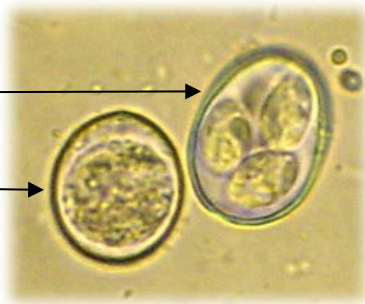DESCRIPTION ET IMPORTANCE

Les coccidies sont des organismes unicellulaires parasites obligatoires. Les sept espèces parasites du poulet appartiennent au genre *Eimeria*. Elles n'ont pas d'hôte intermédiaire et ne peuvent se développer que chez le poulet. Les coccidioses, maladies causées par ces parasites, sont les affections parasitaires les plus dommageables en aviculture, du point de vue économique (coût mondial annuel estimé en 2020 à plus de 12 milliards d'euros) et de la santé des animaux.

L'oocyste est la forme de résistance dans le milieu extérieur. Il est émis dans les matières fécales par des oiseaux infectés, sous forme non infectieuse dite non sporulée. En conditions favorables de température, d'humidité et d'oxygénation, il évolue en quelques jours vers la forme sporulée infectieuse, qui peut résister dans l'environnement pendant plusieurs mois. Les oocystes ne se multiplient pas dans le milieu extérieur.

Oocyste sporulé
infectieux

Oocyste non sporulé
non infectieux

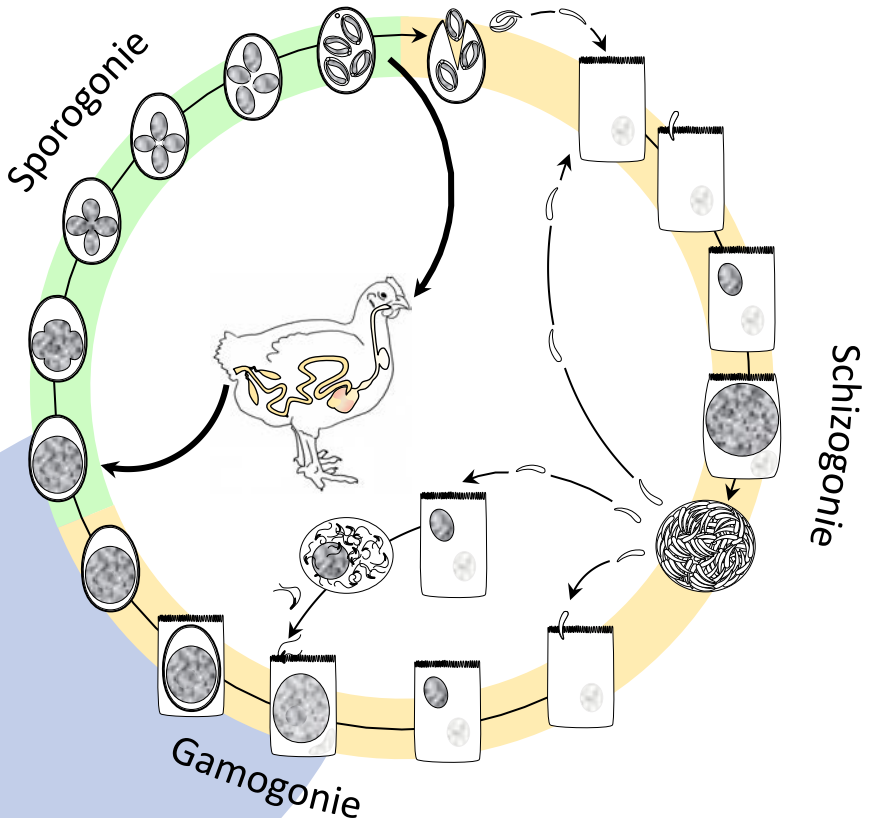


CYCLE DE DÉVELOPPEMENT PARASITAIRE


Les oiseaux s'infectent en ingérant ces oocystes sporulés. Les coccidies ne peuvent se multiplier que dans le tube digestif des poulets.

Le cycle de développement du parasite se déroule dans le tube digestif en 5 à 7 jours selon l'espèce de coccidie. Il peut être divisé en trois parties :

- la **sporogonie**, qui a lieu dans le milieu extérieur, et qui correspond à la maturation des oocystes pour atteindre l'état sporulé infectieux ;
- la **schizogonie** ; après ingestion des oocystes sporulés par les oiseaux, invasion des cellules de l'intestin et multiplication des formes parasitaires ;
- la **gamogonie** ; formation de macrogamètes femelles et de microgamètes mâles flagellés qui viennent les féconder, pour former des zygotes (œufs) qui vont s'entourer d'une coque protectrice et ainsi devenir des oocystes qui seront excrétés avec les matières fécales.

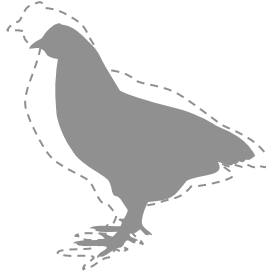


IMPACT SUR LES ANIMAUX



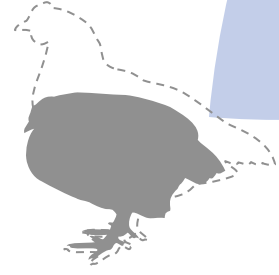
Portage non pathogène

présence de parasites, mais absence de lésions ou lésions d'indice faible (1) – aucun impact sur les performances ni la santé



Infection subclinique

présence de parasites et de lésions d'intensité moyenne (indice 2) – impact sur l'indice de consommation et la croissance



Coccidiose clinique

présence de parasites et de lésions de forte intensité (indices 3 et 4) – impact sur la croissance et sur la santé

Signes cliniques chez le poulet

- Frilosité
- Baisse de consommation d'eau et d'aliments
- Retard de croissance
- Apathie
- Plumes ébouriffées
- Diarrhée
- Position en boule



Seule la forme clinique peut être détectée lorsqu'elle survient, grâce aux signes cliniques. La forme subclinique pourra être envisagée a posteriori par les conséquences qu'elle engendre.

DIAGNOSTIC

Présence de symptômes

Mise en évidence des lésions intestinales avec mesure de leur intensité

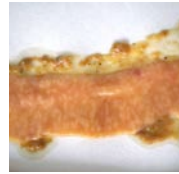En cas de doute sur les lésions, confirmation par mise en évidence des formes parasitaires : schizontes et/ou oocystes non sporulés dans les zones lésées

Le diagnostic ne doit pas être fondé uniquement sur l'examen microscopique des oocystes présents dans les fientes ou dans le tube digestif en absence de lésions : le portage non pathogène est possible pour toutes les espèces de coccidies. Les lésions sont les seuls éléments pertinents pour mesurer l'impact des coccidies sur les animaux.

LÉSIONS SPÉCIFIQUES

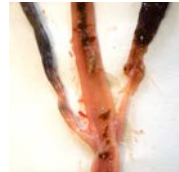
Eimeria acervulina

Lésions en forme de points blancs ou de plaques transversales blanchâtres sur la muqueuse du duodénum et du jéjunum. En fonction de l'intensité de la lésion, muqueuse plus ou moins décolorée. Contenu plus ou moins liquide. Enduit blanc pouvant recouvrir la muqueuse



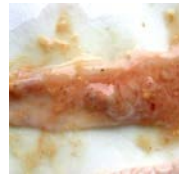Eimeria brunetti

Pétéchies (petits points hémorragiques) sur la séreuse et la muqueuse de l'iléon et du colon. Présence de fibrine à la base des caeca dans les infections fortes, voire de la nécrose de la muqueuse du l'iléon terminal et du colon.



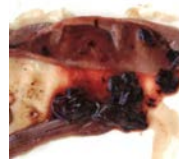Eimeria maxima

Pétéchies sur la séreuse et la muqueuse de l'intestin moyen (autour du diverticule de Meckel). Contenu intestinal liquide, avec mucus orangé, ballonnement, avec des traces de sang dans les infections les plus fortes.



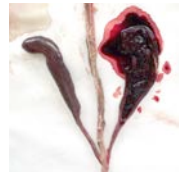Eimeria necatrix

Pétéchies et points blancs sur la séreuse de l'intestin moyen. Ballonnement, mucus abondant, sang dans l'intestin, intestin violacé dans les infections les plus fortes.



Eimeria tenella

Pétéchies sur la muqueuse et la séreuse des caeca. Paroi caecale épaisse, présence de sang ou de fibrine dans la lumière caecale. Dans les infections les plus graves, caeca violacés distendus par une grande quantité de sang ou un gros caillot de sang ou de fibrine.



anses

AGENCE NATIONALE DE SÉCURITÉ SANITAIRE
de l'alimentation, de l'environnement et du travail

14 rue Pierre et Marie Curie
94701 Maisons-Alfort Cedex
www.anses.fr – @Anses_fr

Connaître, évaluer, protéger